Ein Fall

von

Naevus linearis verrucosus.

Inaugural-Dissertation

zur

Erlangung der Doktorwürde

in der

Medizin, Chirurgie und Geburtshilfe,

unter dem Präsidium des Herrn Professor Dr. Ritter von Bauer

verfasst und einer

Hohen medizinischen Fakultät

der

Kgl. Bayer. Ludwig-Maximilians-Universität zu München

vorgelegt von

Georg Köhnlein

cand. med. aus Satteldorf.

München 1902.

Druck von M. Ernst, Senefelderstrasse 4.

Ein Fall

von

Naevus linearis verrucosus.

Inaugural-Dissertation

zur

Erlangung der Doktorwürde

in der

Medizin, Chirurgie und Geburtshilfe,

unter dem Präsidium des Herrn Professor Dr. Ritter von Bauer

verfasst und einer

Hohen medizinischen Fakultät

der

Kgl. Bayer. Ludwig-Maximilians-Universität zu München

vorgelegt von

Georg Köhnlein

cand. med. aus Satteldorf.

ACAD.
MEDICAT.
BIBL.

München 1902.

Druck von M. Ernst, Senefelderstrasse 4.

Referent:

Herr Professor Dr. Kopp.

Meinen teuren Eltern

in Liebe und Dankbarkeit

gewidmet.

Digitized by the Internet Archive
in 2026

https://archive.org/details/IA41552302_0110

Nicht nur im Volksmunde spielten von jeher die Mäler eine grosse Rolle, indem der Laie in diesen so verschiedenartig gefärbten und lokalisierten Hautstellen allerlei abenteuerliche Bilder und Figuren erblicken zu müssen glaubte, sondern auch den Dermatologen ist besonders in neuerer Zeit wieder die Deutung der wunderbaren linienförmigen Anordnung gewisser Dermatosen und unter diesen vor allem des Naevus linearis Gegenstand weitgehendsten Interesses geworden. So interessant die Frage nach der Ursache der Streifenbildung gewisser Hautkrankheiten ist, so schwierig ist es bei der Menge der aufgestellten Theorien, von denen keine eine vollbefriedigende Antwort zu geben im Stande ist, das Problem zu lösen.

Da bis heute noch die Aetiologie der Naevi wie die der Missbildungen überhaupt grossen Meinungsdifferenzen unterliegt, weil Wesen und Mannigfaltigkeit der Erscheinungsweise so weit auseinander geht, dass klinisch prima vista identische Fälle dieser Art bei näherer Untersuchung ganz ungleichartigen Bau zeigen, so wird bei der Schwierigkeit der Deutung noch mancher Fall von strichförmigen Naevis, der zur Veröffentlichung kommt, das Interesse der Dermatologen für sich in Anspruch nehmen. Diesen in Rede stehenden Fall von Naevus verrucosus linearis, wie ich ihn nach Unna benennen möchte, hatte ich in der dermatologischen Poli-Klinik des Herrn Professor

Dr. Kopp in München zu beobachten die Gelegenheit, der mir die Veröffentlichung desselben zu überlassen die Güte hatte.

Anna A., 22 Jahre alte verheiratete Arbeitersfrau, will, solang sie sich zu erinnern weiss, an der Innenseite des linken Beines vom inneren Knöchel ein nach oben linienförmig immer weiterwachsendes »rauhwarziges Muttermal«, wie sie selbst die Krankheit nennt, gehabt haben. Vater lebt und ist gesund. Mutter soll im Wochenbett gestorben sein. Noch sechs Geschwister der Patientin leben und sind ebenfalls gesund. Irgend welche ähnliche Hautaffektion soll nach Aussage der Patientin und ihrer älteren Geschwister weder bei Familienangehörigen noch Verwandten bestehen. Ebenso sind Nervenleiden oder Geisteskrankheiten in der ganzen Verwandtschaft nicht zu verzeichnen. Auch Patientin weist keine schweren nervösen Störungen auf und in ihrer Kindheit kamen ebenfalls nicht die geringsten nervösen Störungen bei ihr zur Beobachtung. Als Kind will Patientin Scharlach und im 14. Lebensjahr eine Lungenentzündung durchgemacht haben, und vor einem Jahre längere Zeit an Omalgie im linken Schulterblatt gelitten haben. Nach einer vor Monaten überstandenen Angina phlegmonosa trat ein heftiges 3—4 Wochen lang andauerndes Nasenbluten mit heftigen Kopfschmerzen ein, das in der hiesigen chirurgischen Klinik zur Behandlung kam. Patientin wird angeblich auch heute noch durch häufiges Kopfweh geplagt. Sie hatte mit dem vierzehnten Lebensjahr ihre erste Periode, die immer sehr heftig und unregelmässig war, bis sie im Alter von 20 Jahren, d. h. nach Geburt ihres einzigen ausserehelichen Kindes, das durchaus gesund ist und keine abnormen Hautveränderungen zeigt, regelmässig und schmerzlos wurde.

Der ganze Verlauf der in Rede stehenden Krankheit gestaltete sich nach Angabe der Patientin und deren Familienangehörigen folgendermassen:

Unterhalb des Malleolus internus des linken Fusses soll nach Aussage des Vaters und der älteren Geschwister die Patientin eine etwas längliche halbbohnengrosse warzige Efflorescenz, auf die zuerst die Hebeamme aufmerksam machte, mit zur Welt gebracht haben. Diese Abnormität wurde von der Mutter auf »ein Versehen« während der Schwangerschaft zurückgeführt. Welcher Art dasselbe war, ist nicht mehr zu eruieren. Diese warzige Anomalie sei bis heute an Umfang nicht grösser und nicht kleiner geworden, habe aber im Laufe der Zeit eine dunklere Farbe angenommen, sei härter geworden und etwas deutlicher aus der Haut hervorgetreten. Es ist eine in der Mitte der vom Malleolus internus senkrecht auf die Fusssohle gefällten Linie sitzende 1 cm lange und $^1/_2$ cm breite, gelblich graue, warzig rauhe, mit Hornschicht bedeckte und nur schwer abkratzbare Efflorescenz, der einige Monate nach der Geburt schon 2 cm entfernt vom Malleolus internus eine zweite etwas kleinere, aber makroskopisch betrachtet genau gleichartige warzige Eruption folgte. Der dritte wieder erst nach einem Zeitraum von einigen Monaten angeblich aufgetretene Punkt liegt 0,5 cm über dem Malleolus internus und etwas mehr nach innen hinten von der durch den malleolus internus senkrecht auf die planta pedis gefällten Linie und bildet zugleich als oberer Basispunkt dieses primär gebildeten Punktdreiecks den Anfangspunkt des nun strichförmig nach oben dem Kniekehleninnenrand zu sich fortsetzenden Warzenzuges. Dieser säbelförmig etwas nach oben hinten verlaufende, dunkler pigmentierte und in seinem zentralen Ende sich verschmälernde Streifen, der eine

Konfluenz aus einzelnen mehr erhabenen in der Mitte leicht eingedellten papelähnlichen Gebilden nicht verkennen lässt, soll im fünften Lebensjahr die Mitte des Unterschenkels erreicht haben. Dann sei entlang der Mitte der Innenseite des Unterschenkels in der Richtung nach dem Innenrand der Kniekehle zu, der lineäre Ausschlag mit kleineren und grösseren Unterbrechungen durch intakte Haut weitergewachsen, so dass er im zehnten Lebensjahr die Höhe der Kniegegend erreichte. Der Prozess sei nun in der deutlich sichtbaren Spiraldrehung schräg über den inneren Kniekehlenrand mehr nach der Hinterfläche des Oberschenkels weitergeschritten, dessen Mitte er ungefähr im 15. Lebensjahr erreicht haben soll, und von da in leichtem Bogen wieder nach vorne sich wendend im 22. Lebensjahr 3 cm vor der Inguinalfurche an seinem zeitweiligen Endpunkt angelangt. Dieser Oberschenkelstreifen soll sich erst im Laufe der Zeit auch wieder aus einzelnen unregelmässig emporgesprossten, harten Wärzchen von zuerst mehr braunrötlicher Farbe in der eben beschriebenen Linie zusammengesetzt haben. Das Bild des strichförmigen Charakters sei mit der Zeit dadurch erst immer klarer hervorgetreten, dass in der zwischen den einzelnen Eruptionen normal gebliebenen Haut immer wieder neue Nachschübe auftauchten, die sich teils herdförmig aneinander reihten, teils ganz konfluierten.

Bis kurz vor Eintritt der ersten Periode will Patientin während der ganzen Entwicklungsdauer der Krankheit keineswegs durch irgend welche lästigen Begleiterscheinungen in ihrem Wohlbefinden gestört worden sein. Erst 8 Tage vor Eintritt der ersten Periode trat heftiges Reissen, Bohren und Stechen mit dem abwechselnden Gefühl von Kriebeln, Pelzigsein und Ameisenlaufen neben stärkerem Juckreiz nach

Aussage der Patientin in dem linken erkrankten Beine auf und verliessen Patientin erst wieder in der Zeit der menses, während das andere Bein völlig schmerzfrei geblieben sein soll. Diese Erscheinungen wiederholen sich angeblich auch jetzt noch bei jeder Periode, besonders aber machen sie sich bei raschem Gehen und festem Auftreten bemerklich. Besonders in den Gelenken, an der Wade und der inneren Tibiakante des linken Beines giebt sie derartig stechende und brennende Schmerzen an. Wie in dem kurzen vorperiodischen Zeitraum will auch jetzt noch Patientin zeitweise vor allem nach einem längerem Marsche eine deutliche Schwerfälligkeit und ein schnelleres Ermüden dieser linken unteren Extremität wahrnehmen. Beim Tragen von wollenen Unterhosen und wollenen Strümpfen oder sobald der Fuss nachts im Bette ordentlich warm würde, stelle sich gleichfalls heftiger Juckreiz ein, der zu häufigem Kratzen Veranlassung gebe und so den Schlaf öfters unterbreche; jedoch sind keine Kratzeffekte sichtbar. Der Mann bestätigt das häufige Kratzen seiner Frau an dieser Extremität und giebt an, dass sie ihn öfter auffordere »ihr an dem beissenden Ausschlag kratzen zu helfen.« Weiterhin fühlt Patientin bei längerem Treppensteigen zuerst leichte Muskelschwäche in dieser erkrankten Extremität, auf die sodann immer diese eigenartig bohrenden und reissenden Schmerzen folgen. Bei einem Schreck gerate die Extremität in deutliche Zitterbewegung, wobei die rechte Extremität absolut ruhig bleibe. Bei heftigeren Diarrhöen gleichen sich ebenso derartige Krankheitserscheinungen in dem affizierten Gliede aus, was auch durch künstlich erzeugte Diarrhöe bestätigt werden konnte.

Von Interesse ist die weitere Angabe über das Verhalten dieser mit dem Naevus behafteten Extremität

während der letzten Schwangerschaftszeit. Drei Wochen vor der am 12. März 1899 normal erfolgten Geburt eines ausserehelichen Kindes, das nach Verheiratung mit einem anderen Manne bis jetzt das einzige blieb, schwoll die erkrankte Extremität allmählich derartig an, dass das Gehen sehr beschwerlich und zuletzt durch die gleichzeitig vorhandenen Schmerzen unmöglich geworden sei. Erst einige Tage nach der Geburt begann die Anschwellung allmählich sich wieder zu verlieren und erst mit dem Ende des Wochenbetts fand auch die Abschwellung ihr Ende. Das Kind zeigt ganz normale Hautbeschaffenheit und ist ebenso gesund wie die Kinder der Geschwister, die keinerlei Haut- oder Nervenkrankheiten aufweisen.

Folgender Befund lässt sich erheben: Anna A., 22 Jahre alt, von kleiner Statur, ziemlich gut entwickelten Knochenbau, guter Muskulatur und mässigem Fettpolster, zeigt leicht gebräunte Hautfarbe mit dunkelblondem Kopfhaar, dunkelbrauner Iris und gut entwickelten Zähnen. Papillen sind beiderseits gleich weit und reagieren prompt. Schleimhäute sind von normaler Beschaffenheit, nicht blass; Leistendrüsen nicht geschwollen. Urin ist eiweiss- und zuckerfrei. Die Untersuchung der inneren Organe ergiebt ganz normale Beschaffenheit.

An bekannter Extremität nimmt man folgenden Status wahr: Das linke Bein in seiner ganzen Ausdehnung bildet den Sitz der Anomalie, während die ganze übrige Körperoberfläche frei ist. Es zieht sich auf der Innenfläche des linken Beines vom malleolus internus ein ziemlich geradliniger rauhwarziger Streifen von gleich zu beschreibendem Aussehen mit zweimaliger grösserer Unterbrechung durch normale Haut im oberen Teil des unteren Drittels und im unteren Teil des oberen Drittels des Unterschenkels bald in schmälerer

bald in breiterer Anordnung hart den Innenrand der Kniekehle streifend in Spiralwindung über den Adduktorenbauch des Oberschenkels, sodann in längerem Bogen nach vorne gegen die Inguinalfalte hin. Die Affektion ist also ausschliesslich halbseitig und tritt deutlich über die Hautoberfläche hervor, besteht makroskopisch betrachtet aus mehr oder minder flachen, linsen- bis erbsengrossen, papeläḥnlichen zu grösseren, kreis-, zungen- oder traubenförmigen warzig rauhen Herden konfluierenden Gebilden mit kleinhöckeriger Oberfläche, die zwischen hellgelber, gelbbrauner bis dunkelbrauner Pigmentierung abwechseln. Am Oberschenkel besteht der Naevus aus ca. 25 in kleinerer oder grösserer Entfernung von einander stehenden hirse- bis pfennigstückgrossen, derben, flachrauhen, im Zentrum eingedellten Papelchen, an die als Schlussstück wieder ein zusammenhängender Streifen sich anschliesst.

Betrachten wir die Einzeleffloreszenzen näher, so zeigt der angeblich angeborene scharf begrenzte Fleck in der Mitte eine Einschnürung, rings um einen scharf gegen die normale Haut sich abhebenden 3—4 mm über die Hautfläche prominierenden Wall von blassgrauer Farbe, der aus mehreren kleineren kreisförmig angelegten, aber kontinuierlich zusammenhängenden verhornten Einzeleffloreszenzen sich gebildet hat. Genau dasselbe Bild, nur mit etwas mehr sich ablätternden Schüppchen bedeckt, zeigen die beiden sekundär, d. h. erst nach der Geburt entstandenen warzigen Stellen, die ich als Scheitel- und Fusspunkt des primär entstandenen Warzenpunktdreieckes bezeichnen möchte. Von diesem letztgenannten nach oben liegenden Basispunkt pflanzt sich entlang des unteren Schenkeldrittels ein ca. 8 cm langer, parallel der Unterschenkelkonvexität, d. h. mit der Konvexseite nach

hinten verlaufender Warzenstrang, der durch eine grössere konfluierende Gruppe markiert wird und in seinem zentralen Ende eine intakte, ovale Hautinsel in sich einschliesst. Dieser ganze Streifen ist noch mit spärlichen Haaren versehen und in der Mitte erscheint er etwas mehr blassbräunlich, wie auch die einzelnen Wärzchen am Saume eine dunklere Hyperplasie gegenüber dem etwas eingesenkten helleren Hofe erkennen lassen. Beim Darüberstreichen mit der Hand fühlt man deutlich die rauhe, höckerige Beschaffenheit derselben, die zum Teil von Einkerbungen und von durch Kratzen abgehobenen Hornschuppen herrührt. Nach einer unbedeutenden normalen Hautlücke setzt sich der Ausschlag in zwei flache, wenig über das Hautniveau hervorragende, ebenso verrucöse Einzelgebilde fort, an die sich eine 5 cm lange intakte Hautfläche anschliesst. Sodann folgt wieder ein schon breiterer, schön traubenförmig angeordneter und in einen Stiel ausgehender Herd, der oberhalb des höchsten Wadenwulstes aufhört. Wenig Millimeter von dieser Hyperplasie sind in der normalen Haut einige linsengrosse, ganz blassgelbe, rundliche Efflorescenzen sichtbar, die Patientin als die Primärexcrescenzen, die sodann im Laufe der Zeit an Zahl und Grösse zunehmen und zu solchen warzig konfluierten Strichflächen anwachsen, bezeichnet. Nach einem abermaligen 1,5 cm freien Hautgebiet erreicht der Streifen dreifingerbreit unter dem Epicondylus medialis femoris seine höchste Entwicklung in Beziehung auf Breite und Intensität. Die konfluierten Massen stellen hier ein regelmässiges, pfeilförmiges, mit der Spitze nach oben gerichtetes, 4 cm breites und 6,5 cm langes Warzenbeet dar. Intakte Hautzungen springen von unten und oben in diese plaques vor. Die Spitze des Warzenpfeiles liegt über dem Innenrand der Kniekehle in leichter Spiraldrehung nach innen hinten bis

fast zur Oberschenkelmitte, um dann in weiterem Bogen wieder nach oben vorne in Wellenform gegen die Inguinalfalte sich zu wenden.

Nun verliert allerdings die Affektion das Bild eines direkt zusammenhängenden Streifens und bildet eine Kette von kleineren oder grösseren, mehr oder minder dicht gesäten, im Zentrum auch schwach konkavierten, flach rauhen Wärzchen, die also als Wellenthal dieser Oberschenkelwelle über dem Adduktorenwulst verläuft, aber die Grundform eines Streifens keineswegs verläugnet. Diese gewellte Kette besteht aus ca. 25 solcher immer in wechselnden Zwischenräumen von einander stehenden linsen- bis pfennigstückgrossen derben Papeln, von denen die einen kleineren mehr flach von hellgelber, blassgrauer bis dunkelgelber Farbe, die andern grösseren mehr erhaben, derber, von gelbbrauner bis schwarzbrauner Farbe sind. Dann werden die Warzen 8 cm vor der Inguinalfalte wieder dichter gedrängt, konfluieren zu grösseren Gruppen, die dann unter sich zu einer geschlossenen grösseren Fläche mit sehr unregelmässigem Rande verschmelzen, um 3 cm vor der Inguinalfalte zu enden. Die Grösse der Gebilde variiert also ebenso wie die Färbung, die von hellgelb in blassgrau und schwarzbraun übergeht, was wohl nicht nur von der mehr oder minder dichten Pigmenteinlagerung der verhornten Epithelien herrührt, sondern darin begründet zu sein scheint, dass in diese rissig warzige Hautoberfläsche allerlei Schmutz- und Staubteilchen sich einsenken und in diesen Buchten und Vertiefungen festgehalten werden. Ein ordentliches Seifenbad und Aetherreinigung ergiebt ein Blasserwerden der Gebilde. Die Talgdrüsen in dem warzigen Gebiet scheinen komedonenartig verstopft und treten so als dunkelpigmentierte miliare Pünktchen auf den Gebilden sichtlich hervor. Auch die Stellen, an denen

der Haarschaft aus der Haut tritt, zeigen eine mehr dunklere muldenförmige Einsenkung. Das verhornte Epithel selbst sitzt fest auf und ist nur mit Mühe abkratzbar und entfernt man einige dieser Hornplättchen, so zeigt die Stelle eine weissliche keineswegs blutende Unterlage. Das befallene Gebiet fühlt sich nirgends fettig an, zeigt ebenso keine nässenden Stellen, so dass eine oberflächliche Ulceration oder Absonderung irgend eines Sekrets nirgends zu sehen ist; jedoch lässt sich an der warzigen Eruption überall eine geringe Hyperästhesie konstatieren, was die merkliche Empfindlichkeit bei einer auch nur ganz oberflächlichen Abrasio der verhornten Massen beweist. Die freien Hautgebiete zwischen den Wucherungen sind bei Stechen mit Nadeln nicht so hyperästhetisch wie die erkrankten. Die Reflexe an der betreffenden Extremität sind normal, ebenso ist Kälte- und Wärmeempfindung weder herabgesetzt noch gesteigert. Zeitweises Hinken, Nachschleppen oder sonst eine abnorme Haltung der Extremität beim Gehen ist nicht wahrzunehmen, der Gang ist im Gegenteil aufrecht und sicher. Skarifikationen in die kranke und gesunde Haut ergeben beiderseits ganz gleich starke Blutungen aus derselben.

Eine Abbildung, die allerdings, um den ganzen Verlauf der Anomalie darzustellen, den Naevus am Oberschenkel durch die Hand nach vorn verlagert zeigt, liegt der Dissertation bei.

Das mikroskopische Bild dieses Naevus linearis unterliegt, wie das die Litteratur in so manchen Fällen zeigt, ebenso grossen Variationen wie das makroskopische. Es ist richtig, wie Jadassohn in einem von ihm beobachteten Fall, der aus »weichen, ichthyosiformen und Talgdrüsennaevis« bestand, darthut, jeden einzelnen Fall auf seine histologische Zusammensetzung

genau zu prüfen, da an ein und demselben Fall histologisch ganz verschiedener Bau sich offenbaren kann. Ich habe zur Untersuchung ein 4 cm langes und 2 cm breites Stück excidiert und die Stelle durch einen Hautlappen gedeckt. Bei der Untersuchung ergaben sich verschiedene Schwierigkeiten insbesondere beim Schneiden, da die Brüchigkeit dieser verhornten Massen nur Schnitte von 20 μ zuliess.

Das Resultat der Untersuchung war folgendes: Die gesunde dem Naevus anliegende Haut erweist sich in all ihren einzelnen Schichten von ganz normaler Beschaffenheit. An dem Präparat der erkrankten Haut fällt vor allem die Verdickung der Hornschichten auf. Das stratum corneum nach der Gramm'schen Methode gefärbt, ist an der Oberfläche ziemlich zernagt und zerklüftet, oft auch ganz abgesprengt oder in engere und weitere Maschen auseinandergezerrt; an einigen Stellen durchsetzt es das ganze stratum lucidum, an anderen bildet es einen schmalen Saum in der Grenzlinie zwischen Stratum Malpighii und Eleidinschicht. Auch im stratum lucidum lassen sich versprengte Hornzüge auffinden. Das Stratum Malpighii zeigt durchaus hyperplastische Entwickelung. Die Epithelien ragen teilweise als zapfenförmige oder fingerhutförmige Ausläufer tief in die Cutis, teilweise treffen sich diese Zapfen und bilden so maschenförmige Zellhaufen. Diese Epithelien, die sich so netzförmig aneinanderschliessen, haben an Zahl und Grösse zugenommen und sind teilweise auch in ihrer Form verändert. Neben diesen netzförmigen oder baumartig verzweigten Zellhaufen finden sich überall in der Cutis noch herdförmig zerstreute, vom Stratum germinativum abgesprengte Zellhaufen. Die Zellen sowohl der disseminiert liegenden wie der maschenförmig ineinanderfliessenden Haufen lassen durch die

Gramm'sche Färbung deutlich zweierlei Arten unterscheiden, eine mehr dunkelblau und eine mehr hellblau gefärbte Form. Ein Teil dieser Zellen zeigt auch eine ganz unregelmässige Form; sie sind teilweise gezackt, teilweise sternförmig und tragen deutliche Pigmentschollen, namentlich die tieferliegenden. Ab und zu sieht man eine geringe kleinzellige Infiltration neben oder in diese Zellhaufen eingelagert.

Die van Gieson'sche Färbemethode färbt diese zackigen vergrösserten Zellen tuschschwarz und lässt sie als Pigmentträger erkennen. Namentlich, wo diese geringen kleinzelligen Infiltrationen liegen, lassen sich diese Pigmentzellen im Corium nachweisen.

Auch um die Haarbälge herum ziehen sich solche versprengte Epithelkomplexe und machen so die Haarschichten undeutlich, doch sind auch Haare ohne jegliche Veränderung in jedem Schnitte zu finden. Die Drüsen zeigen keine Abnormität. Eine Doppelfärbung mit Haematoxylin-Eosin ergiebt eine dunklere Färbung des Stratum granulosum, sowie eine deutliche breitere Entwickelung desselben. Die Hansen'sche Färbemethode lässt eine mässige Bindegewebsvermehrung des stratum reticulare gegenüber dem Stratum papillare des Corium erkennen und weist auch eine andere Rotfärbung auf. Die Papillen der Cutis zeigen in Betreff von Längen- und Breitendurchmesser eine schwächere Entwickelung als gehörig. Die Blutgefässe sind an Zahl nicht vermehrt, jedoch zeigen sie eine Volumszunahme und mässige Verdickung der tunica media.

Welchen Namen wählt man, der am klarsten das Bild wiedergiebt, könnte man sich bei dem bunten Gewirre von Benennungen, die uns in der Litteratur entgegentreten, fragen? Zählen doch Galewsky und Schlossmann allein schon 18 Namen auf, die die

einzelnen Autoren bei dem Bestreben diese Hautanomalie nach ihrem anatomischen, histologischen, ätiologischen oder symptomatischen etc. Charakter zu benennen vorschlagen! Dass die Bezeichnungen so weit auseinandergehen, darf uns keineswegs wunder nehmen, da der Begriff »Naevus« auch heute noch in der Dermatologenwelt kein einheitlicher ist. Unter »Naevus« versteht man heutzutage nach der mir zu Gebote stehenden Litteratur eine mehr oder minder umschriebene, angeborene oder vielmehr in der fötalen Periode schon bestehende Missbildung der äusseren Haut, die gleich nach der Geburt oder nach kürzerer oder längerer Frist im extrauterinen Leben sich zu erkennen giebt und eine äusserst langsame Entwickelung aufweist.

»Cette manière de voir laisse beaucoup à désirer« schreibt Hallopeau bei der Definition von »Naevus« mit Recht, denn es fallen anatomisch, histologisch, ätiologisch und symptomatisch absolut verschiedenartige Gebilde noch in den Rahmen »Naevus«, ja selbst später erst acquirierte Hautanomalien, wie wir oben sahen, bezeichnet man als »nativus«; andererseits erklärt Lesser »Naevus« insofern für ungiltig, als man ja nicht von einem angeborenen naevus, sondern nur von einer »angeborenen Prädisposition« sprechen könnte, da erst in kürzerer oder längerer Zeit nach der Geburt die Krankheit zum Vorschein komme. In der verschiedenartigsten Weise wurde der Begriff »Naevus« eben wegen seiner Variabilität schon angefochten. So z. B. brechen Simon und Lewin vollständig mit der Bezeichnung »Naevus verrucosus« und sprechen von »fibroma congenitum«. Und nicht mit Unrecht schreibt Petersen »da noch die verschiedensten Gebilde unter dem Sammelnamen »Naevus« zusammengefasst werden, so wäre es wohl auch an der Zeit, dass das so lockere

und dehnbare Band »der kongenitalen Anlage« welches die verschiedensten Affektionen (Papillome, Adenome, Pigmentmäler etc.) noch lose zusammenhält ganz zerschnitten und jede dieser Bildungen nach ihrem histologischen Bau benannt werde.« Und doch scheint mir die Bezeichnung »Naevus« bei den hauptsächlich in Frage kommenden und im vorliegenden Falle so deutlich ausgesprochenen Symptomen unentbehrlich, da er am besten und einfachsten die Reihe der für einen »Naevus« wichtigen Symptome aufweist.

Folgende für die richtige Beurteilung des Falles wichtige Punkte fallen in's Auge:

1. Teilweise vor die Geburt und auch extrauterin fallende Entwickelung der Hautanomalie.
2. Streng halbseitige Lokalisation.
3. Ausgesprochene lineäre Anordnung.
4. Befallensein der linken Extremität in der ganzen Ausdehnung.
5. Langsam fortschreitendes Wachstum in centripetaler Richtung.
6. Unter gewissen Lebenserscheinungen und äusseren Einflüssen auftretende nervöse Störungen leichterer Art.

Fassen wir nun die Anomalie als »eine im Mutterleib schon entstandene« rauh warzig beschaffene, durch die Gesetzmässigkeit der lineären Lokalisation und durch zeitweise nervöse Störungen sich auszeichnende Affektion der äusseren Haut in diesen ihren Haupterscheinungen neben dem histologischen Befunde in's Auge, so glauben wir der Diagnose gerecht zu werden, wenn wir den in Rede stehenden Fall nach Unna als »Naevus linearis verrucosus« in der inneren Voigt'schen Grenzlinie der unteren Extremität und zugleich in den Flurgrenzen der Haarstromrichtung nach Blaschko verlaufend bezeichnen. Wenn Jadassohn den von

Unna gebrauchten Ausdruck »lineär« als ungeeignet bezeichnet, »insofern alles hierher Gehörige beieinander bleiben soll, da die multiplen halbseitigen Fleckenmäler bisher nie eigentlich lineär, die verrucösen es oft nicht gewesen und flächenhafte und lineäre Naevi an ein und demselben Individuum in bunter Mischung beobachtet worden sind und dafür den von Besnier und Hallopeau gebrauchten Ausdruck »systematisiert« gebraucht, als »einer in ihrer Lokalisation nach bestimmten unzweifelhaft in der Entwickelungsgeschichte begründeten Liniensystemen sich richtenden Krankheit«, so möchte ich die Benennung »lineär« doch beibehalten, da der Ausdruck die oft auch sehr bunt auftretende Systematisierung doch enger begrenzt und der Begriff ja unwillkürlich den Eindruck an eine gewisse Systemerkrankung ohne weiteres auf uns macht. Der Fall Touton's ist insofern sehr beachtenswert, als er nicht nur ein ganz ähnliches Bild darbietet, sondern ebenso die erste Eruption zwischen Malleolus internus und der Fusssohle aufwies nur mit dem Unterschied, dass sie in Touton's Fall nicht kongenital war, sondern erst ein Jahr nach der begonnenen Pubertätsperiode nach vorausgegangenen heftigen Juckerscheinungen sich entwickelte, während der zu besprechende Fall bis zum Eintritt der ersten Periode völlig juck- und schmerzfrei blieb. Wenn Touton seinen Fall als Neurodermitis chronica linearis verrucosa benennt und nicht als Naevus, weil er ganz im Zeichen des Juckens steht und der ganze übrige Charakter allzu lichenartige Erscheinungen trägt, so glaube ich doch den Charakter des »nativus« als einer embryonal schon entstandenen Anomalie in unserem Fall mehr hervorheben zu müssen, zumal auch die Juckerscheinungen nicht derartig heftig sich äussern, sondern erst spät, nur periodisch und unter gewissen äusseren

Einflüssen auftreten. Das Wesen und der Verlauf stimmt mit den von Hallopeau und Jeanselme, Philippson und Alexander als Naevi lineares bezeichneten Fällen auffallend überein.

Nicht blos die eigenartig warzige Beschaffenheit und das ganze Aussehen dieser pathologischen Erscheinung als vielmehr die eigentümliche Lokalisation und langsame Ausbreitung mit einer strikten Regelmässigkeit der Anordnung fordert uns zu einer Erklärung dieser sonderbaren Krankheitsform heraus. Es scheint mir kaum anders erklärlich, als dass dieser Entwickelungsart ein ganz bestimmtes Wachstumsgesetz zu Grunde liegt, das schon intrauterin dem Organismus vorgezeichnet ist. Welche Störungen dieses normalen Gesetzes nun freilich diese anormale aber doch regelmässige Hautwuchsform bedingen, darüber gehen die Anschauungen, denen wir in der Litteratur begegnen, auch heute noch immer auseinander. Auf den ersten Blick muss man bei dieser Verlaufsform der Krankheit unwillkürlich an eine Kongruenzerkrankung eines Gefässes oder Nerven denken. Dass die Ursache dieser Anomalie aber nicht auf vaskulärer Basis d. h. einer Störung der primären Gefässanlage beruht, dürfen wir wohl in diesem Fall als sicher annehmen. Denn die Coincidenz ist fast immer eine gesuchte und die Hautanomalie wuchs bis jetzt ausschliesslich in centripetaler Richtung weiter, so dass wir nicht nur Arteriengebiet, sondern auch eine Erkrankung der vasomotorischen Zentren als ursächliches Moment der »harten Naevi« wohl bestimmt ausschliessen können. Lewin spricht sich insofern gegen diese zentrale Affektion aus, »als jede Gewebsveränderung mit vasomotorischen Zentren im Zusammenhang stehe. Wir müssten in unserem Falle noch am wahrscheinlichsten eine Kongruenzerkrankung mit der

Vena saphena magna annehmen, weil am Unterschenkel besonders die Naevuslinie ganz identische Richtung einhält. Am Oberschenkel aber könnte man wegen der deutlichen Spiraldrehung der Affektion nach hinten und des wieder nach vorne sich wendenden leichten Bogens nur durch die Annahme einer Doppelsaphena, eine allerdings garnicht so seltene Anomalie, diese markant nach hinten biegende Naevusrichtung sich allenfalls noch erklären; doch scheint mir ein derartiges Zusammenfallen der Affektion mit einem Gefässverlauf immer ein mehr oder minder zufälliges und das untersuchende Auge nur täuschendes zu sein. Bei diesem fortwährenden Suchen nach Ursache der Anomalie giebt es fast kein mit der Haut direkt oder indirekt in Beziehung stehendes Gebilde mehr wie z. B. Schweissdrüsen, Talgdrüsen, Lymphgefässe etc., das nicht zu einer diesbezüglichen Erklärung herangezogen wurde. Vor allem aber war man früher schon bestrebt, die Ursache auf dem Wege der Nervenbahnen zu suchen und es ist auch heute noch eine Streitfrage, ob dieser Strichnaevus nicht rein neuropathischen Ursprungs ist. Zweifellos ist, dass bei verschiedenen bis jetzt beschriebenen Fällen irgend welcher pathologische Nerveneinfluss mit im Spiele ist. Alle die Bezeichnungen wie Naevus neuroticus (Neumann), Ichthyosis linearis neuropathicus (Koren), Ichthyosis hystrix (Philippson), Neuritis linearis chronica (Touton) etc. lassen auf die Annahme einer neurotischen Motivierung des Naevus schliessen. Gleichwohl lässt uns Betreff der Aetiologie schon wegen dieser Verschiedenheit der Benennungen kaum ein anderes Krankheitsbild so im Schwanken wie dieses. Man nahm früher eine Ausbreitung nur im Anschluss an die sensible Nervenbahn an und verband damit die gleichzeitig dabei vorkommenden nervösen Störungen. Eine infektionsartige

Nervensystemerkrankung schloss man aber dabei aus und dachte sich, dass neuralgische Prozesse im intrauterinen Leben diesen Naevus wahrscheinlich als Folge einer Reizung des Nervensystems entstehen lassen. Einige Autoren knüpfen hieran als ursächliches oder prädisponierendes Moment »das Versehen der Schwangeren«.

Bärensprung, Simon, Gerhardt, Koren, Neumann, Spietschka und andere schlossen sich der Hypothese einer embryonal entstandenen Nervenerkrankung an. Diese Nervenhypothese Bärensprungs, der seinen Naevus unius lateris als eine im Mutterleib schon entstandene Spinalganglienerkrankung ansah, galt lange Zeit als die herrschende Anschauung, bis Simon nachwies, dass die Naevi meist nicht dem Nervenverlauf noch dem Nervenverästlungsgebiet folgen, sondern die entwicklungsgeschichtlich so hochstehenden »Richtungslinien der Hautarchitektur« den Boden für diese lineären Naevi abgeben. Simon glaubte, dass für die so wunderbare Anordnung die Bindegewebsfaserung, die Spaltrichtung der Cutis, die Oberhautfelderung, Gefäss- und Drüsenverteilung massgebend seien, dass aber, wo eine völlige Kongruenz von Naevus mit Nervenbezirk vorhanden sei, der Nerv ein bestimmendes Moment bilde. So wird selbst heute noch in Fällen, wo die neuere Anschauung Schwierigkeiten unterliegt, ein bestimmender Zusammenhang dieser Naevi mit Nervenstämmen oder Nervengebieten zur Erklärung herangezogen. Was nun den Verlauf dieses Naevus anbetrifft, so stimmt er, wie in vielen Fällen, mit dem einen oder anderen Verbreitungsbezirk allerdings auffallend überein. Wir sehen ein Gebiet befallen, das ausschliesslich dem Verzweigungsgebiet des Nervus femoralis und Nervus obturatorius angehört und zwar am Unterschenkel

dem Nervus saphenus maior bis zu seiner Durchtrittstelle durch die fascia lata hinter der Sartoriussehne. Von da ab verläuft der Streifen im Gebiet des Nervus cutaneus femoris internus bis zu der Stelle, wo er mit dem Ramus anterior des Nervus obturatorius anastomosiert. Liegt dann fast ganz auf der Rinne zwischen dem Musculus gracilis und Musculus adductor longus und endet kurz vor der Inguinalfalte an derselben Stelle, an der dieser Abturatoriusast aus der Tiefe kommt. Der Bogen nach hinten streift kaum an das Gebiet des Nervus cutaneus femoris posterior. Das Gebiet des Nervus spermaticus externus bleibt im Gegensatz zu Touton's Fall ganz unbeteiligt. Der Zusammenhang oder vielmehr die Anastomose des Nervus cutaneus femoris internus mit dem Abturatoriusast scheint in dem zu besprechenden Fall ähnlich wie die Anastomose des Ramus perforans des zweiten Interkostalnerven mit dem Nervus cutaneus brachii internus in dem Spietschka'schen Fall die Affektion weiterzuleiten.

Hieraus ergiebt sich, dass die Coincidenz des Naevus mit diesem Nervenverlauf eine merkwürdig gleichartige und dabei doch einfache ist, so dass wir von einem beliebigen regellosen Uebergreifen auf die anliegenden Nervenregionen nicht sprechen können. Auch würden diese periodisch wiederkehrenden nervösen Störungen und die damit einhergehende Muskelschwäche in der Annahme einer zur Zeit noch bestehenden Affektion dieser eben beschriebenen Nerven ohne weiteres ihre Erklärung finden. Gehrhardt hat zuerst nachgewiesen, dass mit diesen Geschwulstbildungen nervöse Störungen zur Beobachtung kommen. Besnier hat dieselben als eine Fortsetzung einer intrauterinen Entwickelungsstörung auf Haut und Zentralnervensystem aufgefasst. Indem man sich den Nerv in seiner

normalen Funktion gestört und dabei in einem nur zeitweise empfindlichen Reizzustand befindlich sich vorstellt, kann man sich die periodischen nervösen Störungen wohl erklären. Jadassohn spricht sich bei dem Touton'schen Fall dahin aus »dass die sich auf Grund der kongenitalen Anlage entwickelnde Neoplasie einen chronischen Reiz auf die Nervenenden ausübe.« Doch unterliegt in unserem Fall diese Annahme einiger Bedenken, dass nämlich, obwohl der Prozess gleich nach der Geburt sich offenbarte, Patientin in ihrer Kindheit völlig schmerzfrei blieb und mit Sicherheit erst in dem zweiten in die Nervenentwickelung vielleicht ebenso gewaltig wie die Embryonalperiode eingreifenden Stadium d. h. mit dem Beginn der Pubertät neuralgische Beschwerden verzeichnet. Eine so langjährige unempfindliche Latenzerkrankung ist aber nicht gut vorstellbar und verwischt den Rahmen dieses Bildes. Ebenso erscheint es mir zweifelhaft, als Folge dieses so lange Zeit latenten aber doch kontinuierlichen und erst nach der Pubertät mehr oder minder empfindlichen Reizzustandes des erkrankten Nerven die hornbildende Hyperplasie des betreffenden Hautstückes auffassen zu wollen.

Mit Recht sagt dagegen Alexander: »Wenn das Zentrum eines oder mehrerer trophischer Nerven erkrankt wäre, so müsste als Folge einer derartigen Erkrankung »eine Atrophie des von dem betreffenden Nerven versorgten Hautgebietes und keine Hypertrophie und Hyperplasie der Papillen, wie wir sie beim Naevus vor uns haben, zu verzeichnen sein. Auch ein kontinuierlicher Reiz, der diese Hyperplasie zur Folge hätte, ist unwahrscheinlich.« Aber auch die Anschauung der französischen Autoren, die Touton in Verhandlung der deutschen dermatologischen Gesellschaft anführt, dass nämlich die eigentliche Haut-

eruption der Naevi eine durch das dem Jucken folgende, lange wiederholte Kratzen hervorgerufene sekundäre Veränderung darstelle, ist damit widerlegt, insofern vorliegender Naevus ohne jegliche Juckerscheinung bis zum 14. Lebensjahr sich unaufhaltsam weiterentwickelte.

Nur drei Naevusfälle mit ähnlich erhöhter Reizbarkeit des Nervensystems, die zu verschiedenen Erscheinungen Veranlassung gab, konnte ich in der Litteratur auffinden. Galewsky und Schlossmann berichten bei einem mit Infektionskrankheit komplizierten Naevus linearis von einer erhöhten Reizbarkeit und zugleich intensiveren Färbung desselben. Kröner sah bei längerem Ausbleiben der Menses genau wie Touton in seinem Fall von Neurodermitis eine auffallende Verbreiterung und Verschlimmerung des Naevus. Eine erst später eingetretene oder längere Zeit ausgebliebene Periode war bei der Patientin nicht zu eruieren und all die sonstigen Veränderungen bezogen sich nur auf nervöse Störungen und beeinflussten keineswegs den Wachstumsprozess.

So verschieden nun auch die Wirkung gewisser innerer Organstörungen in Bezug auf Nervensystem oder Wachstumsprozess sich geltend macht, dürfen wir doch einen Einfluss derselben nicht verkennen. Im engen Zusammenhang mit diesen nervösen Erscheinungen scheint mir auch die Schmerzempfindung und nachfolgende Schwellung dieser linken Extremität während der letzten Graviditätszeit gestanden zu haben. Man könnte freilich ohne Weiteres an eine Stauung durch den graviden Uterus denken; doch dürften die Einseitigkeit sowie die vorparästhetischen Erscheinungen als Folge der veränderten Haut hier aufzufassen sein. Dieser ödematösen Anschwellung der Extremität gingen markante Schmerzempfindungen neben Kriebeln und

Pelzigsein in derselben Bahn, die die Naevusstrahlung zeigt, voraus. Der Fuss schwoll angeblich von den Knöcheln beginnend bis zur Inguinalbeuge heftig an. Eine Hyperämie der Unterleibsorgane z. B. auch eine künstlich erzeugte Diarrhöe, löst ebenso vielleicht durch die damit verbundene Volumszunahme der Gefässe, einen angeblich gleichen Schmerz aus. Schon nach einer geringen Dosis eines Drasticums klagt Patientin über solch ziehende und bohrende Schmerzen in dem linken Bein, während sonst nirgends irgend welche empfindliche Stellen sich nachweisen lassen. Die vermehrte Blutanhäufung in den Gefässen könnte allerdings eine grössere Spannung der Haut bedingen und diese in Folge des teilweisen Verlustes der Elastizität eine diese Schmerzen bedingende Kompression auf die Nerven ausüben und eine Stauungshyperämie diese vorübergehende ödematöse Schwellung im Gefolge gehabt haben. Wenn auch so manche Erscheinung durch diese altbeliebte Nervenhypothese sich erklären liesse, dürfen wir doch, solange uns das Mikroskop den pathologischen Zustand der Nerven verschliesst, den vorhandenen Nerveneinfluss allerdings als eine bestehende Komplikation, nicht aber als Ursache für die Pathogenese ins Feld führen.

Bei dieser Erwägung und der wiederholten Auffälligkeit der systematisierten Anordnung unter gleichzeitig bestehender Disharmonie mit dem Nervenverlauf, lernte man erst in neuester Zeit kennen, dass die Architektur der Haut insbesondere ihr entwickelungsgeschichtlicher Aufbau, der durch irgend welche Einflüsse gestört wurde, für die Bildung solcher lineärer Naevi im Vordergrund stehe. Besonders Voigt hat durch seine »Liniensysteme der Haut« die nähere Beziehung der Naevi zu denselben nachgewiesen. Sehen wir uns den Fall auf die Uebereinstimmung

mit den Voigt'schen Grenzlinien an, so bemerken wir eine ganz auffallend ähnliche Verlaufsrichtung und wir können sagen, dass die in der Innenseite der unteren Extremität konstatierten Naevi, soweit sie mir durch Abbildungen in der Litteratur zugänglich waren, vielfach nicht nur auf die »Voigt'schen Grenzlinien der Hautnervenverzweigungsgebiete« (Philippson), sondern auch auf die »Haarstromrichtung« (Blaschko) bezogen werden können. Es können also nach dieser Auffassung gewisse Entwickelungsstörungen bei dem Aufbau der Haut, die sich, wie neuere Forschungen bewiesen, nach ganz bestimmten Stromrichtgesetzen entfaltet, in einem so gestörten Hautstrombett derartig lineär verlaufende Dermatosen entstehen lassen. Welcher Art nun freilich diese Einwirkung auf die Richtungsanordnung der Haut sein muss, um derartige Erscheinungen zu dirigieren und in diesen Bahnen zur Geltung kommen zu lassen, ist freilich schwierig zu entscheiden. Philippson war es vor allem, der auf den Zusammenhang dieser lineären Naevi mit den Grenzlinien der Hautnervenverästlungsgebiete hinwies und zugleich fand, dass in den Voigt'schen Grenzlinien nicht nur die Endigungen verschiedener Nerven aneinander stossen, sondern auch die Wachstumsrichtungen der Haut damit zusammentreffen.

Die verschiedensten Ansichten sind über das Zustandekommen der Naevi in diesen Grenzlinien geltend gemacht worden: So z. B. nimmt Sternthal einen peripheren Reiz in Form von Zerrung, Dehnung oder als Auseinanderreissen von Nervenenden aus verschiedenen Gebieten durch das rasch zunehmende Dickenwachstum der betreffenden Teile an. Meyer sieht in den genannten Linien einen locus minoris resistentiae bezüglich der Hauterregbarkeit und nimmt an, dass Reize in der embryonalen Entwickelungs-

periode zur Bildung solcher kongenitaler Naevi führen. Ebenso glaubte Hallopeau, dass eine Praedisposition dieser Linien hierzu vorhanden sei, da durch die gehäufte Zahl von Nervenanastomosen in den Voigt'schen Linien ein erhöhter Reizzustand daselbst geschaffen sei. Die Cohnheim'sche Theorie sucht die lineare Naevusanordnung aus versprengten embryonalen Keimen zu erklären, jedoch scheint mir der Ausdruck »versprengt« schlecht gewählt, da er jegliche Systematisierung oder »lineäre« Embryonalkeimversenkung ausschliesst. Nach Unna sind die Naevi in die Cutis abgetropfte Epithelmassen. Blaschko nahm früher an, dass Störungen an diesen Grenzlinien während der Entwickelung »solch neu histologisch differente Gebilde« bedingen und hält diese Stellen für Zentra von Differenzierungsbezirken, d. h. dass an ihnen das Hervorsprossen der Epithelleisten nach der Cutis beginne und somit die Naevi als Störungen dieser Epithelproliferation aufzufassen seien. Eine weitere Theorie den lineären Naevuscharakter zu erklären, findet Jaddassohn darin, dass besonders an solchen Stellen die Naevi sich lokalisieren, an denen verschiedene Haarstromrichtungen, die für die Entwickelung der Epidermisleisten von grosser Bedeutung sind, zusammentreffen. Irgend welche hier auftretende Entwickelungskomplikation sei der Anlass zu dieser lineären Hautanomalie. v. Recklinghausen sieht diese Hypertrophie der obersten Hautschichten als eine trophische Störung neuroparalytischer Natur in diesen Linien an.

Es ist in unserem Fall bei der merkwürdig identischen Lokalisation unverkennbar, dass diese entwickelungsgeschichtlich so hochstehenden und interessanten Linien für die linienförmige Anordnung dieser Dermatose auch hier das Richtmass abgaben.

Der Naevus fällt vollständig mit der als »innere Voigt'sche Grenzlinie der unteren Extremität« bezeichneten Linie zusammen und zeigt auch am Oberschenkel die marquante Spiraldrehung von innen hinten, nach aussen vorne und einwärts, wie sie Blaschko angiebt. Buri's und Touton's Fall stimmt ebenso mit dem Verlauf der inneren Grenzlinie des Verästlungsgebietes der Hautnerven an der unteren Extremität überein. Auch Hallopeau's und Jeanselme's Fall, der als lichenoider Naevus bezeichnet wird, hält ganz den Verlauf der inneren Grenzlinie von Voigt ein. Ein weiterer ganz identischer Fall wurde von E. Galewsky und A. Schlossmann beschrieben, den Curtis bei einem einwöchentlichen Kinde beobachtete. Eine Abweichung hat der Fall nur in dem Punkt aufzuweisen, als er zuerst in zentrifugaler und erst später wie der in Rede stehende Fall in centripetaler Richtung weiter wuchs. Wenn nun auch diese vier Naevusbilder auf den ersten Blick in vielen Punkten eine gewisse Kongruenz erkennen lassen, so lassen sich doch in verschiedenen Seiten auch wieder Differenzen gegenseitig nachweisen. Sie gehen im Vergleich miteinander in Farbe, Aussehen, Ausgangspunkt, Richtung des Weiterwachsens, Begleiterscheinungen und histologischen Bau weit auseinander, so dass wir von einem kongruenten Naevusfall eigentlich garnicht reden können, da das Naevusbild gar nie ein einheitliches, vielmehr immer ein verzerrtes zu sein pflegt.

Nach den allerneuesten Forschungen Blaschko's, der sich um die Aufklärung der metameren Entwickelung der Hautanlage besonders verdient gemacht hat, denkt man sich die äussere Hautbedeckung in einzelne Hautsegmente analog den Myotomen als einer Differenzierung des Papillarkörpers an den Grenzbezirken zweier gegeneinander wachsenden Haut-

territorien (Dermatome) zerlegt. Mit den Rete Malpighileisten bezw. Cutispapillen sollen nach ihm die lineären Naevi ein übereinstimmendes fixes Liniensystem gemein haben und sich als Folge von Entwickelungskomplikationen bei der normal metamer sich vollziehenden Epithelsprossung durch irgend welche vorausgegangene Nervensystem- oder Metamerenerkrankung oder sonst welche störende Momente an der Grenze zweier solcher Hautsegmente an diesen einzelnen Dermatomen oder besser Dermatomgrenzen derartig lineär verruköse Anomalien bilden. Die Extremitäten, die in der ersten Entwickelungszeit besonders gerne Verschiebungen und Verlagerungen der einzelnen Hautterritorien übereinander erfahren, sollen als gleichsam prädisponierte Stellen besonders häufig Sitz von derartigen Naevi sein. Und doch scheint mir, soweit ich die Fälle in der Litteratur verfolgen konnte, ein häufigeres Vorkommen der lineären Dermatosen als Folge einer entwickelungsgeschichtlichen Prädisposition nicht einmal vorzuliegen, vielmehr glaube ich, dass einerseits die an den Extremitäten sitzenden Naevi den Patienten mehr hinderlich sind und deshalb mehr zur Beobachtung kommen, andererseits in Rücksicht auf die grosse Fläche der Extremitätenhaut gegenüber der Fläche an Rumpfhaut und Kopfhaut ein Ueberwiegen des Vorkommens nicht zu konstatieren ist und diese scheinbare Prädisposition hierin ihre Begründung findet.

Was nun freilich die Identität der Naevuslinien mit den Dermatomen oder den Grenzlinien zweier Dermatome anbetrifft, so lässt Blaschko diese Frage offen. Auch ist er im Zweifel, ob wir die Naevi »als Ausdruck einer intrauterinen Erkrankung einzelner Metameren des Zentralnervensystems (Neurotome) auffassen sollen, indem er somit auf die alte Bärensprung'sche Theorie einer intrauterinen Spinalganglien-

oder spinalen Segmenterkrankung, die als Hauttrophoneurose eine derartige Verhornungsanomalie bedingt, zurückkommt, oder »ob einzelne Dermatome ohne eine gleichzeitige Erkrankung des Zentralnervensystems Entwickelungsstörungen durchmachen können. Neben nervösen Störungen sehen wir im vorliegenden Fall auch leichtere Motilitätsstörungen, was uns den Gedanken an eine Affektion des Zentralnervensystems nahe legt; ob es jedoch in diesem Fall um eine primäre Keimfehleranlage sich handelt, oder ob eine sekundäre Läsion der Embryonalbildung mit einer gleichzeitigen primären oder erst sekundären Nervenaffektion vorlag, ist natürlich schwer zu entscheiden. Wie weit hier das Inbegriffensein des Nervensystems eine Rolle spielt, bleibt einer zukünftig vielleicht noch verfeinerten pathologisch-anatomischen Untersuchungsmethode überlassen.

Als letzte erklärende Theorie für die lineäre Anordnung wird die Haarrichtung bezw. Haarströmung ins Feld geführt. Als verdienter und ausgezeichneter Forscher, ist auch hier wieder Blaschko zu nennen, der annimmt, dass in ähnlicher Regelmässigkeit wie die Haare die Leistenströme des Rete Malpighii resp. deren Abklatsch auf der Cutis, die Papillen, angelegt sind. Jaddassohn's Ansicht hierüber geht dahin, »dass die Richtung der Haarströme von geringerer Wichtigkeit sei als die Lokalisation an solchen Stellen, wo Haarströme verschiedener Richtung zusammentreffen und ihre Uebereinstimmung mit den Linien, von denen aus die Haare divergieren oder zu denen sie konvergieren«; dementsprechend Blaschko für die Divergenz- und Konvergenzlinien den Ausdruck »Flurgrenzen« vorschlägt. Aber auch gegen diese letzte Theorie hat in allerneuester Zeit Delbanco folgenden Einwand vorgebracht: »Die Theorie des

strichförmig angeordneten Charakters mit den Haarströmen bezw. den zu ihrer Charakterisierung gezeichneten Linien ist deswegen von vornherein abzulehnen, weil die Haarströme keine fixierten Linien auf der Haut darstellen, sie sind um gewisse Wirbel herum eigentümlich angelegte bezw. gedrehte Flächen. Die Haarströme geben die Richtung der Haare und nicht die der Haarwurzeln an, sagen somit über die Wachstumsverschiebung epithelialer Gebilde in der Haut nichts aus.«

Wenn auch von all den bisher aufgestellten Theorien keine eine vollbefriedigende Lösung ergab, so wurde dadurch doch manche neue und wichtige Thatsache zu Tage befördert und ich halte dafür, dass erst genaue anatomische Studien solcher lineärer Missbildungen an die embryonale Entwickelungszeit angeschlossen werden müssen, um endlich ein Liniensystem zu finden, dem so ganz differente Krankheitsbilder folgen. Wir können nach all den Erfahrungen von den bisher veröffentlichten strichförmig angeordneten Geschwülsten der Haut von sicher aufgestellten Liniensystemen, die gewissen Dermatosen eine ganz fixe Verlaufsrichtung vorzeichnen, noch nicht reden, zumal Autoren wie Philippson zugeben, dass diese Richtungslinien je nach Alter, Grösse und Geschlecht etc. ganz individuellen Abweichungen unterworfen sein können und diese Grenzlinien absolut keine fest bestimmten sein müssen, vielmehr in ihrer Weiterentwickelung die Voigt'schen Grenzlinien ganz nach Willkür überschreiten können. Dann liesse sich bei solch schrankenloser Willkür und bei der Annahme individueller Abweichungen im einzelnen Fall ohne Weiteres ein solches Naevusstrombett zwischen zwei Nervenendausbreitungen oder zwischen einer Divergenz- und Konvergenzhaargrenze »als individuelle

Abweichung« konstruieren. Ebenso ist es ganz unerklärlich wie durch eine Entwickelungsstörung histologisch ganz verschiedene Krankheitsbilder in diesen Linien ablaufen.

Wenn auch in prognostischer Beziehung die Naevi im allgemeinen gutartige Erkrankungen darstellen und die Gefahr einer malignen Degeneration ohne besondere Bedeutung zu sein scheint, so lassen sich doch verschiedene Gründe für ein therapeutisches Eingreifen anführen. Spontane Rückbildung ohne Behandlung wurde nur in zwei Fällen von Wolff und Kaposi beobachtet; jedoch war der letztere Naevus nicht kongenital angelegt, sondern erst später entstanden. Eine Spontanrückbildung dürfen wir in unserem Falle, der bisher immer weiterwuchs, absolut ausschliessen.

Wir müssen stets bedenken, dass bei dem Naevus, ob wir ihn uns als Folge von Entwickelungsstörungen denken, durch eine vorausgegangene Nervensystemerkrankung oder durch irgend welche andere Ursache sein Zustandekommen uns klar legen, gleichsam stetig ein latenter Entzündungszustand vorhanden ist, der einen trophoneurotischen Reiz beständig ausübt und damit einen locus minoris resistentiae am Organismus Platz greifen lässt. Dass ein solcher locus minoris resistentiae nicht nur zu den verschiedensten Dermatosen z. B. Ekzemen Anstoss geben kann, sondern sehr leicht auch den Uebergang zu einer malignen Degeneration wie Naevocarcinom und Naevosarcom bilden kann, ist wohl begreiflich. Vor allem dunkel pigmentierte Naevi bilden durch irgend welche lokale Einflüsse, wie Reiben von Kleidungsstücken, Kratzen oder sonstige Verletzungen, denen solche über grössere Körperoberflächen hinziehende und durch ihre erhabene, rauhe Beschaffenheit dazu so geeignete Anomalien stetig ausgesetzt sind, immer eine gewisse

Gefahr einer konsekutiven malignen Neoplasmenbildung. Auch die durch die Entartung der Haut entstandene Funktionsstörung derselben darf als Motiv zur Entfernung solcher Naevi wohl in Betracht gezogen werden. Freilich sind es weniger derartige Bedenken, die solche Patienten zu einem therapeutischen Eingreifen treiben als vielmehr die dadurch entstehende, ihnen sehr lästig fallende Entstellung oder die nervösen Komplikationserscheinungen, die auch in unserem Fall die Patientin zum Arzte führten. In dem in Rede stehenden Fall dürften vor allem die periodisch wiederkehrenden und der Patientin sehr unangenehmen Juckerscheinungen und Parästhesien, der dadurch entstehende kosmetische Defekt, die Möglichkeit eines immer noch weiteren exzessiven Wachstums und die durchaus nicht ausgeschlossene Gefahr einer späteren malignen Entartung gewiss selbst ein operatives Eingreifen rechtfertigen.

Patientin will früher auf ärztliche Verordnung hin eine Salbe angewandt haben, die die Effloreszenzen angeblich ganz zum Verschwinden brachte, d. h. nach ihrer Aussage nur eine gerötete Stelle zurückliess. Jedoch sei wenige Wochen später derselbe Zustand wie zuvor wieder eingetreten. Es scheint eine durch die Salbenbehandlung vielleicht künstlich erzeugte Dermatitis der Patientin das Fortbestehen des Naevus verdeckt zu haben.

Wir können die Therapie der Naevi in eine allgemeine oder innere und in eine lokale oder äussere einteilen. Von den zahlreichen Methoden der Behandlung, die in Anwendung schon gebracht wurden, verlangt natürlich bei der Verschiedenheit der Anomalie nach Lokalisation und Ausdehnung, oft jeder einzelne Fall seine besondere. Die Therapie lässt auf operativem Wege natürlich auch hier am allermeisten erhoffen.

Doch ist dabei grosse Rücksicht auf eine schöne Narbenbildung zu nehmen, dass die Narbe nicht durch irgend welche Spannung der Haut lästig wird und vor allem für die Gelenke nicht nachteilig wirkt oder am Ende die Narbe nach der Operation eine grössere Entstellung macht als der Naevus selbst. Bedenken lassen sich insofern gegen eine erfolgreiche radikale Behandlung bei solch ausgedehnten lineären Naevis wie in dem beschriebenen Falle erheben, als die Operation wegen der grossen Ausdehnung in verschiedenen Akten auszuführen wäre und so auf Schwierigkeiten betreffs Geduld der Patientin stossen könnte. Auch der Hautverlust dürfte nicht ohne Wirkung auf die Bewegungsfähigkeit in Folge der grösseren Spannung und Kompression der Weichteile bei einer einfachen Excision und Aneinandernähung der Hauträuder bleiben. Aus all diesen Gründen wäre die interne Behandlung nach Lassar die bequemste. Er stellte nämlich fest, dass die Naevi sich durch Arsen beeinflussen lassen. Lassar beobachtete bei einem zwölf Jahre alten Kinde mit einem angeblich erst wenige Monate bestehenden Naevus verrucosus unius lateris durch Darreichung von dreimal täglich drei Tropfen solut. Fowleri völlige Heilung. Dasselbe Mittel, das Warzen erzeugen kann, heilt also auch dieselben aus. Rosenthal und Lewin geben an, dass Arsen allerdings sehr oft versage. Blaschko giebt überraschend gute Erfolge mit dieser Therapie an. Lewin nimmt bei der Arsenikwirkung eine Verfettung des Bindegewebes durch Entziehung des Sauerstoffes gleich der Phosphorwirkung an. Auf diese Angaben gestützt verabreichte ich auch dieser Patientin monatelang Arsen. Patientin giebt nun allerdings seit neuerer Zeit an, dass die Schmerzen geringer geworden seien, verschwunden aber seien sie nicht. Insbesondere

lasse die am stärksten schmerzende Stelle bedeutend nach. Auch fiel ihr der Stillstand des Naevus seit dieser Therapie auf. Ich konnte ebenfalls, seit sie in Beobachtung steht, und diese Arsentherapie eingeschlagen wurde, keine neuen Eruptionen mehr auftreten sehen. Eine genaue Zeichnung und Messung jeder Einzeleruption des Naevus schon vor Monaten zeigt noch genau denselben Zustand wie am Beginn der Beobachtungszeit. Auch Aussehen blieb völlig unverändert bis jetzt. Was die lästigen Juckerscheinungen betrifft, so sind in der Litteratur verschiedene Behandlungsmethoden dagegen angegeben worden. So wendete z. B. Sternthal in einem Fall Salicylschwefel-Vaseline 2:10:100 an, worauf die Juckerscheinungen zurückgingen; später pilul. acid. arsenic. à 0,005 bis 9 Stück pro die und auf den Streifen selbst Salicylpflaster nach Pick. Nach Touton soll durch Bedeckung mit 10:5 prozentigen Theersalicylseifenpflaster eine Regressive der Affektion eingetreten sein. Auch bei Anwendung dieser Mittel, um die noch bestehenden Juckerscheinungen vollends zu beseitigen, war das Ergebnis in dem Fall negativ.

Als weitere Lokalbehandlung kommt eine tiefgreifende Verschorfung der erkrankten Partien durch chemische Aetzmittel in Betracht. Doch glaube ich, dass die chemischen Caustica wegen der unbegrenzten Aetzwirkung und der Hand in Hand damit gehenden schlechten Narbenbildung nicht zu empfehlen sind. Als letzte und zugleich wichtigste Entfernungsmethode wäre die allmähliche partielle oder totale Beseitigung des Naevus durch Elektrizität, Ferrum candens, Paquelin'schen Brennapparat, Ecrasement oder Exstirpation möglich. Ein elektrolytisches Verfahren wäre den chemischen Causticis weit vorzuziehen, da sich die Narbenbildung weit besser kontrolieren lässt; doch

ist die Elektrolyse auch ein langwieriges Verfahren und kein absolut verlässliches Hilfsmittel. Sehr gut anwendbar, wäre der Paquelin zu einer in bestimmten Zeitabschnitten vorzunehmenden Zerstörung der Gebilde, die wenn sie auch etwas länger dauert, die Blutung des meist gefässreichen und gewucherten Gewebes besser beherrscht als alle anderen Methoden. Auch würde die Glühhitze jede Gefahr einer Infektion bei solch rauhen und zum Teil zerklüfteten Hautpartien, die eine genaue Desinfektion oft unmöglich machen, am ehesten ausschliessen.

Am geratensten wäre in unserem Falle zweifellos die Totalexstirpation, wie sie Galewsky und Schlossmann bei einem 3—5 cm breiten Streifen durch Herauspräparieren bis auf's Fettgewebe und Aneinandernähung der Wundränder, unterstützt durch entspannende Nähte vornahmen; zumal auch dieser Fall überall nur einen geringen Breitendurchmesser hat, mit Ausnahme einer Stelle, an der der Naevus eine Breite von 4 cm erreicht. Allerdings liegt diese breiteste Ausdehnung der Effloreszenz gerade einige cm unter dem Knie und gäbe die durch die zusammengezogene Haut entstehende Spannung vielleicht doch eine geringere Funktionsstörung des Kniegelenkes. Mikulicz empfiehlt flaches Abtragen der Streifen unter streng aseptischer Cautele natürlich. Aber trotz dieser radikalen Heilmethoden müssen wir unsere Prognose doch vorsichtig stellen. Denn wenn diese nervösen Störungen, wie uns Touton in seinem Fall berichtet, auch nach Exstirpation bis in's Fettgewebe und darauffolgender guter Narbenbildung, in dieser Narbe noch ebenso wie in der affizierten Hautpartie fortdauern, so wird man selbst mit einem operativen Verfahren zurückhaltend sein müssen. Ich entnahm dem Unterschenkel ein 4 cm langes und 2 cm breites

Naevusstück zur histologischen Untersuchung; deckte die Wunde durch einen Hautlappen und bekam Heilung per primam intentionem. Obgleich tief bis ins Fettgewebe das Stück herauspräpariert wurde, bildete sich nur eine ganz geringe Narbeneinziehung. Die exstirpierte Partie war die am meisten juckende und brennende. Patientin giebt an, dass sie jetzt nur wenig mehr von Jucken an dieser Stelle fühle, doch halte ich eine Zunahme des Juckreizes an dieser Stelle für später nicht ausgeschlossen. Gegenüber der Arsenwirkung gab hier Patientin auffällig eine momentane Besserung und ein bedeutendes Nachlassen der Juckerscheinungen an. Leider kann sich Patientin zu einer radikalen Entfernung durch Operation nicht entschliessen.

Zum Schlusse erfülle ich noch die angenehme Pflicht, meinem hochverehrten Lehrer, Herrn Professor Dr. Kopp für die gütige Ueberweisung des Falles, sowie für die Uebernahme des Referats meinen verbindlichsten Dank auszusprechen.

Litteratur.

1. Dr. Galewsky und Schlossmann. Ueber Naevus linearis. Dresden. Archiv für klinische Medizin. Bd. 1897. p. 85.
2. Hallopeau. Les Naevi. Progrès médical 1891. Lecons sur les maladies cutanées et syphilit. p. 17.
3. Petersen. Ein Fall von multiplen Knäueldrüsen-Geschwülsten unter dem Bilde eines Naevus verrucosus unius lateris. Archiv 1892. Bd. XXIV. p. 929.
4. Voigt. Beiträge zur Dermato-Neurologie nebst der Beschreibung eines Systems neu entdeckter Linien an der Oberfläche des menschlichen Körpers. Denkschrift der kaiserlichen Akademie der Wissenschaften zu Wien. Mathemat. naturwissenschaftl. Klasse. Bd. XXII 1864.
5. Blaschko. Die Nervenverteilung in der Haut in ihrer Beziehung zu den Erkrankungen der Haut. Beilage zu den Verhandlungen der deutschen dermatologischen Gesellschaft. VII. Kongress. 1901.
6. Jadassohn-Werner. Zur Kenntnis der systematisierten Naevi. Archiv für Dermatologie und Syphilis 1895. Bd. XXXIII. p. 393.
7. Touton. Ueber Neurodermitis chronica circumscripta. (Lichen simpl. chron. circumscript.) Archiv für Dermatologie Syphilis. Bd. XXXIII. p. 13b.
8. Touton. Ein Fall von Neurodermitis linearis chronica verrucosa. Versammlung der deutschen dermatologischen Gesellschaft 1895. p. 418.
9. Hallopeau et Jeanselme. Sur un naevus lichenoide en série linéaire correspond. aux lignes de Voigt. Annales de derm. et syph. 8. 1894. p. 1273. et p. 831.
10. Alexander und Blaschko. Einfall von Naevus linearis (Ichthyosis linearis) unius lateris. Dermat. Zeitschrift 1895. Bd. II.

11. Philippson. Zwei Fälle von Ichthyosis cornea part. entsprechend dem Verlauf der Grenzlinien von Voigt. Monatshefte 1890. Bd. XI.
12. Sternthal. VI. Kongress der dermatologischen Gesellschaft.
13. C. Kopp. Die Trophoneurose der Haut. Historisch kritisch-klinisch-histologische Studie über die Beziehungen des Nervensystems zu Erkrankungen der Haut. Wien 1886.
14. Meissner. Archiv für Dermat. und Syphilis 1895. Bd. III. pap. 204.
15. Neumann. Ueber Naevus papillaris neurot. unius lateris. Oesterreichisches Jahrbuch für Paediatrik 1877. Bd. II.
16. Philippson. Monatshefte für praktische Dermatologie Bd. XI. No. 8.
17. Gerhardt. Jahrbuch für Kinderkl. und phys. Erziehung. Bd. II. p. 270.
18. Kröner. Ein ausgedehnter Fall von Papilloma neuropathicum. Inaug. Dissert. Würzburg 1890.
19. Meyer. Archiv für Dermatologie und Syphilis 1895. Bd. XXXIII.
20. Blaschko. Dermatolog. Zeitschrift. Bd. II.
21. Spietschka. Ueber sogenannte Nervennaevi. Archiv für Dermatologie 1897. Bd. 27.
22. Th. Buri (Basel). Ein Fall von Naevus verrucosus linearis. Monatshefte für praktische Dermatologie, Juli 1899.
23. Curtis. Ein Fall von Ichthyosis hystrix congenita. American. Archiv of Dermat. CCLXXIII. Juli 1880. Vierteljahrschrift für Dermatologie und Syphilis. Jahrgang VIII. 1881. p. 554.
24. E. Galewsky und A. Schlossmann. Archiv für klinische Medizin. Bd. 58. p. 95.
25. Wolff. (Strassburg). Demonstration eines Falles von Naevus linearis verrucosus. VI. Kongress, Verhandlungen der deutschen dermatologischen Gesellschaft 1899. p. 404.
26. Delbanco. Münchener medizin. Wochenschrift, Sept. 1901. Vortrag des Herrn Dr. Delbanco, Biolog. Abteilung des ärtztlichen Vereins. Hamburg. Juli 1901.
27. Naevi und Naevocarcinome. Berliner klinische Wochenschrift 1892. Unna.
28. Ueber endotheliale Hautwarzen und ihre Beziehungen zum Sarcom. Dissert. Zürich 1895. Virchow-Archiv. Bd. 1142.
29. Lassar. Archiv für Dermatolog. und Syphilis. Bd. 33. 1895.

30. Heller Julius. Strichförmige Hauterkrankungen der unteren Extremitäten. Internationaler Atlas seltener Hauterkrankungen. Lfg. XII. Text zu Tafeln XXXVI und XXXVII.
31. Hagen. Zur Kenntnis des halbseitigen Naevus verrucosus. Münchener medizin. Wochenschrift 1892. No. 19.
32. Saalfeld. Doppelseitiger Naevus verrucosus (Nervennaevus). Dermatolog. Zeitschrift 1894. Bd. I. p. 147.
33. v. Baerensprung. Naevus unius lateris. Charité-Annalen. Bd. XI. 1863. Heft 2.
34. Th. Simon. Ueber Nervennaevi. Archiv für Dermatolog. und Syphilis. 1872.
35. Lewin. Deutsche Zeitschrift für praktische Medizin. 1877. No. 2.
36. Jadassohn. Beiträge zur Kenntnis der Naevi. Vierteljahrschrift für Dermatologie und Syphilis. 1888.
37. Lang A. Naevus verruc. unius lateris. Dermat. Zeitschrift. 1894. Bd. I.
38. Mikulicz. Zur chirurgischen Behandlung der Hautmäler. Verhandlungen des IV. Kongresses der deutschen dermatologischen Gesellschaft. Breslau. 1894.
39. Froehlich. Behandlung der Mäler.

Lebenslauf.

Ich Georg Köhnlein, evangelisch-lutherischer Konfession wurde am 17. Juni 1876 in Satteldorf, Württemberg, geboren. Die Elementarbildung erhielt ich auf der Bürgerschule meines Heimatortes, um dann die Lateinschule in Crailsheim, die Gymnasien Hall und Ulm zu besuchen. Das letztere verliess ich Herbst 1897 mit dem Zeugnis der Reife. Oktober—April 1897/98 diente ich mein erstes Militärhalbjahr im kgl. bayr. II. Infanterie-Regiment „Kronprinz" in München. Nach viersemestrigem Studium in München unterzog ich mich Herbst 1899 daselbst dem Tentamen physicum. Hierauf bezog ich je ein Semester die Universitäten Berlin und Würzburg und kehrte Wintersemester 1900 wieder nach München zurück, um meine Studien zu vollenden.

Meine akademischen Lehrer waren die Herren Professoren und Privatdozenten:

In München: von Angerer, von Baeyer, von Bauer, Bollinger, Buchner, Barlow, Eversbusch, Goebel, Gudden, Hahn, Haug, Hertwig, Herzog, Klaussner, Klein, Kopp, von Kuppfer, Lassar-Cohn, von Lommel, May, Mollier, Moritz, Posselt, von Ranke, Rueckert, Schlösser, Schoenwerth, von Sicherer, Sittmann, Stumpf, Tappeiner, von Voit, von Winckel, von Ziemssen.

In Berlin: von Bergmann, Gerhardt, Klemperer, Lassar, Lewin, Olshausen, de Ruyter, Senator, Virchow, Zinn.

In Würzburg: Dieudonné, Franqué, Geigel, Hoffa, Hofmeier, Kunkel, von Leube, Matterstock, Riedinger, Rindfleisch, Seitz.
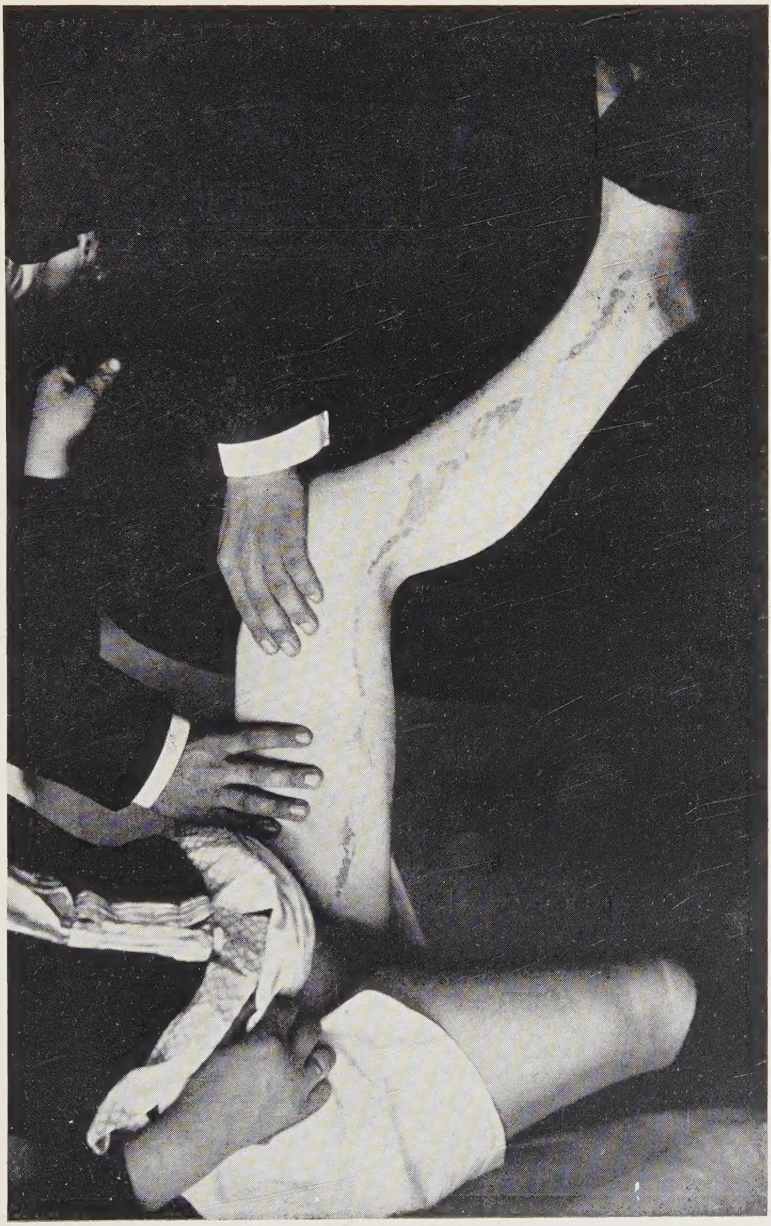
Ihnen allen sage ich meinen wärmsten Dank